Aus der Orthopädischen Universitätsklinik zu Frankfurt a. M.
Direktor: Professor Dr. Georg Hohmann

Misserfolge bei Hallux valgus- und Hohlfussoperationen und ihre Ursachen

INAUGURAL-DISSERTATION

ZUR ERLANGUNG DER DOKTORWÜRDE

DER MEDIZINISCHEN FAKULTÄT
DER JOHANN WOLFGANG GOETHE-UNIVERSITÄT
ZU FRANKFURT AM MAIN

Referent: Professor Dr. G. Hohmann

vorgelegt von

Eberhard Rhodius
aus Frankfurt a. M.-Höchst

1936

Dissertations-Druck von F. W. Kalbfleisch in Gelnhausen.

R. UNIV.
BIBLIOTHEEK
LEIDEN

In der Literatur sind zahlreiche Methoden der Hallux valgus Operation angegeben worden. Es ist daher eine kritische Überprüfung notwendig, um Ursachen für gewisse typisch zu nennende Mißerfolge festzustellen und durch Bekanntgabe darauf hinzuweisen. In „Fuß und Bein" beschäftigt sich auch Hohmann in einem besonderen Abschnitt mit solchen Mißerfolgen. Hueter gab die Resektion des Metatarsalköpfchens des I. Strahles an. Er erreichte damit das Verschwinden der Exostose und die Entspannung der Sehnen. Jedoch wurden von Riedel, Nasse, Reverdin und Schede Mißerfolge mitgeteilt. Riedel beschreibt einen Fall, der nach Hueter operiert, so schlecht gehen konnte, daß er die Metatarsalköpfchen 2—4 excidieren mußte. Er erklärte das Zustandekommen des Mißerfolges schon 1886 damit, daß das Längsgewölbe durch Entfernung des Hauptträgers des Fußgewölbes einsinkt. Auch Nasse sah einen Patienten, der infolge der Hueter'schen Operation nur sehr schlecht gehen konnte. Nachteile dieser Methode sind: Abflachung des Fußgewölbes und dadurch Auftreten von Plattfußbildung und Verschlechterung bei schon bestehendem Plattfuß. Die Fehler dieser Methode bestehen im Fehlen des wichtigen vorderen Stützpunktes und in der Gefahr der Ankylosebildung. Von Möller wird die Hueter'sche Operation als Methode der Wahl bei schon vereiterten Gelenken angesehen. Heute wird diese Methode im Ausland, in Frankreich, Schweiz, Ungarn u. a. m. geübt, wie die Veröffentlichung von Léonte und Rab zeigt. Modifikationen insbesondere zur Vermeidung von Ankylosen wurden von Mayo angegeben, der die gestielte Bursa in den Gelenkspalt legt, und von Edenhuizen, der einen Fascienlappen oder einen aus der Planta gebildeten Muskellappen interponiert.

Ebenfalls eine Resektionsmethode finden wir von Alsberg und Brandes angegeben. Alsberg resiziert die ganze Grundphalanx der Großzehe, während Brandes sich mit einer Resektion des proximalen Zweidrittels des Grundgliedes begnügt. Diese Methoden haben den großen Vorteil vor der Hueter'schen, daß das Metatarsalköpfchen als Stützpunkt erhalten bleibt. Gegenüber den Osteotomien, auf die ich später noch zu sprechen komme, haben diese beiden Methoden den Vorteil, so meint Hohmann, daß die Patienten nach der Operation nicht so lange zu liegen brauchen. Die Nachteile dieser Operationen bestehen darin, daß der Spreizfuß durch sie nicht oder nicht genügend korrigiert wird und daß arthrotische Zackenbildungen mit Beschwerden im neugebildeten Gelenk entstehen können, wie Raven und Hohmann bei einigen Fällen sahen. Auch ist durch die Verkürzung der Zehe das kosmetische Resultat nicht so gut. Hohmann stellt trotz der Nachteile besondere Indikationen für diesen Eingriff auf. So meint er, daß bei fortgeschrittenem Alter und bei chronischer Arthrosis deformans

mit mehr oder minder versteiftem Gelenk, eine Abkürzung der Liegekur wünschenswert ist, und die Versteifung durch die Operation beseitigt wird. Weiter empfiehlt er die Methode nach Brandes bei hochgradigen Formen des Hallux valgus.

Gemeinsam haben die von Hueter einerseits und die von Alsberg und Brandes andererseits angegebenen Methoden die Resektion eines Gelenkteils des phalango-metatarsal Gelenks, wobei bei Hueter die Exostose mit der Resektion des Köpfchens wegfällt, bei Alsberg und Brandes die vorhandene Exostose am Köpfchen noch abgemeißelt werden muß. Der Nachteil der Eröffnung des Gelenks, allen 3 Methoden gemeinsam, wird später noch besprochen. Verschieden ist bei den Methoden, die stark veränderte Statik bei der Hueter'schen. Die Stellung der Großzehe ist, falls diese nicht abrutscht, an sich nach der Operation gut.

Im Gegensatz zu diesen verstümmelnden Methoden, soll die von M. Schede angegebene Methode auf dem einfachsten Weg die Beschwerden bei Hallux valgus beseitigen. Er meißelt die Exostose, den störenden Ballen ab und läßt die Stellung der Zehe unberücksichtigt. Nach Bromeis muß die Abmeißelung radikal sein. Um Recidive zu vermeiden, wird die mediale Kapsel gerafft. Hohmann nennt diese Methode eine Palliativoperation, da sie nur symptomatisch zu betrachten sei und die laterale Abweichung der Großzehe nicht korrigiert wird und dadurch immer die Ursache zu Recidiven gegeben sei.

Reverdin, Barker, Balescu, Loison, Brenner, Riedel u. a. m. machen eine Keilexcision an verschiedenen Stellen des I. Strahles (Metatarsale bzw. Cuneiforme I). Das von Reverdin und unabhängig von ihm von Barker angewandte Verfahren legt die Basis des Keils nach der medialen Seite, direkt am Metatarsalköpfchen, sodaß, wenn man beide Enden der Basis zusammenklappt, die Zehe wieder gerade steht. Aus der lateralen Seite des Metatarsale excidiert Balescu und Loison einen Keil. Brenner und Riedel hingegen excidieren aus der lateralen Seite des Cuneiforme I einen Keil. Brenner und Riedel betonen, daß dadurch das Spatium interosseum I sich verkleinere und die abnorme Breite des Mittelfußes verschwände. Eine andere Variante der lateralen Keilexcision stammt von Albrecht, der radikal vorgehend aus dem Cuneiforme und der Metatarsalbasis einen Keil mit nach lateral gerichteter Basis ausschlägt.

All diese Methoden der Keilexcision dürften jedoch nur für leichtere Fälle in Frage kommen, falls man nicht nach Röpke die Reverdin'sche Methode einerseits mit einer lateralen nach Loison, Brenner oder Albrecht andererseits kombiniert. Die Operation würde dann aber wieder komplizierter.

Alle die bis hierher genannten Operationen wurden fast ausschließlich am Knochen ausgeführt. Nun sind aber in der Literatur auch Methoden angegeben, die durch Sehnenplastik den Hallux valgus zu beseitigen versuchen. Wenn die Sehne des M. extensor hall. long. straff gespannt ist, wird sie z. B. von M. Schede in Kombination mit seiner

Operationsmethode tenotomiert. Die Gefahr der Tonetomie besteht darin, daß die Flexoren das Übergewicht bekommen und eine Krallenzehenstellung entsteht. Andere wieder, wie Weir, Lexer, Albrecht, Rath u. a. m. verlagern die Sehne des M. extensor hall. long. teils vollständig, teils zur Hälfte an die Innenseite der Großzehe, um ihr so einen Halt zu geben. Die von Lexer angegebene Methode der Behandlung der Spreizfußkomponente besteht darin, daß nach Annähen der Sehne des M. extensor hall. long. an der Innenseite der Großzehe, die lange Strecksehne der 5. Zehe abgeschnitten und fest um die Metatarsalien 1 und 2 geschlungen wird.

Payr versucht den Hallux valgus zu beseitigen, und zwar leichte und mittelschwere Fälle, indem er durch einen Schnitt von der dorsalen Seite her die lateralen Gelenkbänder entspannt. Er fand nämlich als Ursache für das Zurückfedern der Zehen in die falsche Stellung eine Schrumpfung der lateralen Gelenkbänder. Er meißelt dann noch die Exostosen ab. Es handelt sich also auch hier um ein kombiniertes Verfahren.

F. Schede durchtrennt das laterale Seitenband und den Ansatz des M. adduktor hall. und vernäht das Endstück der Sehne des M. tibialis anticus mit der Aponeurose des posticus. Auch er meißelt unter gewissen Umständen eine Exostose ab.

Einen ganz anderen Weg geht Ludloff in seinem 1918 veröffentlichten Verfahren. Dieses besteht außer der Abmeißelung der Exostose in einer schrägen Osteotomie des Metatarsale I von distal plantar nach proximal dorsal verlaufend, mit anschließender Korrektur der Großzehenstellung durch scherenartige Verschiebung der Fragmente. Etwas zu weit vorstehende Knochenenden der Fragmente werden mit der Luer'schen Zange etwas abgekniffen. Die aufgeklappte Gelenkkapsel und der Schleimbeutel, die vor der Exostosenabmeißelung nach distal abpräpariert und so nach distal gestielt waren, werden nun straff, möglichst weit proximal an das Periost vernäht, um damit die Erhaltung der normalen Zehenstellung zu unterstützen.

Simon sieht die großen Vorteile dieses Verfahrens darin, daß das Gelenk, zumindest in seinem zu Artikulation in Betracht kommenden Teil, gänzlich unberührt bleibt und ferner, daß die breite Berührungsfläche, mit der die Knochenfragmente aneinanderliegen, an sich schon für die knöcherne Heilung einen Vorteil ist, trotzdem auch noch die Möglichkeit einer Verschiebung nach den verschiedensten Richtungen gegeneinander bei der Operation zur Korrektur der Fehlstellung gegeben ist. Er sagt zusammenfassend in seiner Arbeit über die Ludloff'sche Operation: „Sie behebt alle dem Hallux valgus eigentümlichen Veränderungen; sie beseitigt nicht nur die Symptome der Erkrankung, sondern stellt auch die Funktion wieder her; sie zerstört keine funktionell wichtigen Einheiten, indem sie auf Tenotomien verzichtet, und stellt bei größtem therapeutischen Nutzen einen technisch unkomplizierten Eingriff dar. Man kann sie daher mit Recht als eine „physiologische" Operation des Hallux valgus bezeichnen".

Die Erfolge der Ludloff'schen Operation waren ohne Zweifel weit bessere, als die der bis dahin geübten Methoden. Die äußere Form des Fußes war eine deutlich günstigere durch die gerade Stellung der Großzehe. Durch diese Geradestellung der Großzehe war auch die Ursache für die Ballenbildung verringert. Da diese Methode zunächst als eine bessere, Anerkennung fand, erlangte sie eine weitere Verbreitung und wurde an vielen Kliniken geübt. Nach einiger Zeit setzte jedoch die Kritik ein.

F. Schede stellte die Forderung, daß „die Wiederherstellung der normalen Mechanik des Fußes und der Großzehe nur bei Vermeidung einer Verkürzung des Metatarsale I durch die Osteotomie und bei Erhaltung des Kraftschlusses im Gelenk möglich ist".

Morton wies nach, welch große Rolle ein zu kurzes Metatarsale I gerade bei der Entstehung von Metatarsalschmerzen spielt.

Schotte zeigte, daß die den Hallux valgus begünstigende Spreizfußstellung durch die Ludloff'sche Operation nicht sicher beseitigt wird.

Bromeis nennt die Operation bei „einem an sich so einfachen Leiden" für mit zuviel Gefahren und bedenklichen Folgen verbunden.

Vor allem erregte eine Arbeit von Köhler Aufsehen, der das Material der nach Ludloff operierten Patientin der Bier'schen Klinik sichtet. Dabei war das Resultat der Nachuntersuchungen: bei 64 nachuntersuchten Fällen, wiesen 52, das sind 80% ein klinisch schlechtes, anatomisch ein etwas besseres Resultat auf. Köhler bemerkte bei der Durchsicht der Röntgenbilder, daß bei den Operierten, die besonders starke Schmerzen hatten, auch das Zehengrundglied sehr weit nach rückwärts verlagert war. Sehr auffällig war Köhler dieser Befund bei einem beidseitig operierten Patienten, bei dem die Beschwerden an einem Fuß stärker waren. An diesem Fuß war auch das Grundglied der Großzehe weiter rückwärts verlagert. Das anatomische Resultat war an diesem Fuß besser.

Auch Hohmann sieht in dem Rückwärtsverschieben des Metatarsalköpfchens einen Fehler der Ludloff'schen Operation. Außerdem weisen Schede, Erlacher, Köhler und Hohmann auf die Dorsalverlagerung des Metatarsale I hin, wodurch das Köpfchen des Metatarsale I als Stützpunkt ausfällt. Ein weiterer Nachteil der Ludloff'schen Operation, der allerdings allen am Gelenk angreifenden Methoden gemeinsam ist, ist die Eröffnung der Gelenkkapsel und die damit verbundene Gefahr der Infektion des Gelenks. Wymer und auch Ludloff selbst sahen solche Fälle. Herzberg berichtet von einem Fall, bei dem beide Knochenfragmente heraussequestierten, wodurch eine schwere Schädigung der ganzen Funktion entstand.

Wegen der vorgenannten Mißerfolge und Nachteile der Ludloff'schen Operation, vermeidet Hohmann bei seiner Operation die Eröffnung des Gelenks und nach Möglichkeit das Rückwärtsrutschen des Metatarsalköpfchens I, sowie dessen Dorsalwärtsrücken; im Gegen-

teil, er legt den Hauptwert darauf, daß das Köpfchen nach der Osteotomie eher noch nach plantar verschoben wird.

Der Gedankengang der Ludloff'schen Operation wurde von seinem Schüler Gustav Riedel auch zur operativen Korrektur des Hohlfußes angewandt. Er sucht den mit Hallux valgus kombinierten Hohlfuß durch starkes Dorsalwärtsrücken des Köpfchens des Metatarsale I zu beseitigen. Sein Verfahren geht auf J. Fraenkel zurück, welcher die Ludloff'sche Operation bei Klauenhohlfuß 2 mal mit gutem Erfolg angewandt hatte. Riedel selbst sucht das Problem der Hebung des Metatarsalköpfchens I dadurch zu lösen, daß er nach schräger plantodorsaler Osteotomie den proximalen Teil der durchtrennten und gespaltenen Sehne des M. extensor hall. long. lateral und medial am Periost und an der Gelenkkapsel der Basis des nach dorsal stark gedrückten Metatarsalköpfchens annäht. Nach der Operation legt er eine Pappsohle mit Druck gegen das Köpfchen nach dorsal an.

Ich hatte Gelegenheit, eine nach dieser Methode operierte Patientin nachzuuntersuchen und will an diesem Fall gleichsam wie an einem Schulbeispiel ähnlich dem obengenannten von dem älteren Riedel veröffentlichten Fall, der nach Hueter operiert worden war, die Gesichtspunkte klarstellen, weshalb es zu einem Mißerfolg hatte kommen müssen.

Die Patientin gibt an, daß die Schmerzen etwa mit dem 16.—17. Lebensjahr begonnen hätten. Diese seien nach einem Partus und nach Beginn eines Geschäftes, in dem sie viel stehen mußte, schlimmer geworden. 1929 hätte sie dann wegen starker Schmerzen in beiden Vorfüßen, besonders abends nach langem Stehen und längerem Gehen und leichter Ermüdbarkeit beider Füße, zur Behandlung eine Klinik aufgesucht. Dort sei ihr ein operativer Eingriff an beiden Füßen vorgeschlagen worden, der auch ausgeführt worden sei. Nach der Operation sei sie noch zunächst mit Massage und Heißluft behandelt worden. Zwei Monate nach der Entlassung hätte sie nur mühsam an 2 Stöcken gehen können. Aber auch später trat keine Besserung, eher eine Verschlechterung ein; deshalb sei sie nach 6 Monaten nach der Entlassung wieder in die Klinik aufgenommen worden. Ihr sei hier eine weitere Operation vorgeschlagen worden, und da sie fast nicht mehr gehen konnte, wurde auch diese Operation ausgeführt. Noch vor der Entlassung habe sie ein wenig gehen können. 5 Wochen nach der Operation sei jedoch eine allmählich zunehmende Verschlechterung ihrer Gehfähigkeit eingetreten. Die Schmerzen seien immer stärker geworden, auch Einlagen und Spezialschuhe hätten keine wesentliche Besserung gebracht. Jetzt könne sie nur sehr schlecht und mit 2 Stöcken und starken Schmerzen laufen. Besonders schmerzhaft sei am Ende des Schrittes das Abrollen des Fußes vom Boden. Ohne Schuhe könne sie überhaupt nicht mehr gehen, sie müsse dann auf den Knieen rutschen.

Meine Untersuchung zeigte folgenden Befund:

Mittelgroße, etwas adipöse Frau.

Organisch gesund.

Es fällt sofort auf, daß die Patientin etwas vornübergeneigt geht. Die Patientin läuft in Schuhen nur sehr mühsam, sich auf 2 Stöcke stützend. Sie tritt sowohl rechts wie links mit dem ganzen Fuß auf, hebt ihn wagrecht, ohne die Endbewegung des Schrittes durchzuführen. Die Abrollung des Fußes wird sorgfältigst vermieden, dadurch macht die Patientin nur sehr kleine Schritte. Der Gang ist watschelnd; kein Hinken. Ohne Schuhe kann die Patientin gar nicht laufen, sogar nur sehr unsicher stehen.

Fußbefund: Beide Füße wirken plump und kurz, breit (Spreizfuß); kein Hohlfuß. Operationsnarben reizlos. Die Großzehen stehen anatomisch gerade, etwas in Krallenstellung. Das Metatarsalköpfchen des I. Strahles berührt den Boden überhaupt nicht. Die Zehen 2—4 stehen an beiden Füßen in äußerster Krallenstellung. Das proximale Glied dieser Zehen steht nahezu senkrecht nach oben. Das Mittel- und Endglied steht in einem rechten Winkel dazu nach vorn und berührt den Boden nicht; die Zehenkuppen stehen etwa einen Querfinger vom Boden weg. Geringstes Heben der Zehen löst starke Schmerzen aus. Die Sohle zeigt kleine runde, stark ausgebildete Schwielen, die direkt unter durchzutastenden spitzen Knochen (der, wie später gezeigt wird, sich in die Sohle bohrenden Stümpfe der Metatarsalia 2—4) sitzen.

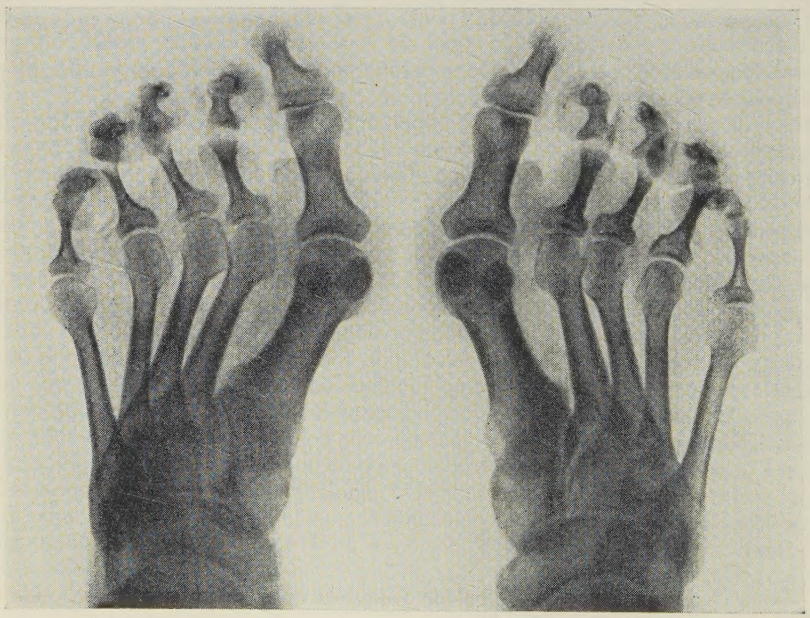

Abbildung 1.

Unter dem Metatarsalköpfchen I beider Füße fehlt Schwielenbildung gänzlich, die Haut ist glatt und weich.

Die Röntgenbilder des Falles geben die Aufklärung darüber, was hier geschehen war.

1. Röntgenbilder vom 17. 9. 29. (Vor der Operation)
   Aufsichtsaufnahmen: Abbildung 1.
   Mäßig stark entwickelter Spreizfuß. Die Metatarsalia I stehen beiderseits in medial adduzierter Stellung abgespreizt von den Metatarsalien II. Die Großzehen stehen in mäßiger Hallux valgus Abweichung. Es bestehen geringe Exostosen an der für Hallux valgus typischer Stelle; auch gering ausgebildete Exostosen am Köpfchen des Endgliedes auf der medialen Seite, gleichmäßig an beiden Füßen. Der Gelenkspalt im Zwischengelenk ist deutlich sichtbar. Auch die Metatarsalia 2—4 zeigen eine mediale Adduktion. Die dazugehörigen Zehen stehen zu den Metatarsalia 2—4 in lateraler Abduktion. Die Metatarsalia 5 stehen beiderseits nach lateral abduziert.
   Das Seitenbald: zeigt typischen Hohlfuß mittleren Grades und Krallenstellung der Zehen mittleren Grades.

Abbildung 2.

2. Röntgenbilder vom 7. 12. 29.
Die Aufsichtsaufnahmen (Abbildung 2) zeigen, daß inzwischen eine Osteotomie der Metatarsalia I beiderseits vorgenommen worden war. Die schräge Osteotomie hat etwa in der Mitte der Metatarsalia stattgefunden; man sieht infolge der scherenförmigen Verstellung der Fragmente eine etwa 3/4 cm starke seitliche Abweichung derselben. Gute Callusbildung. Durch die schräge Osteotomie sind beide Knochenstücke gegeneinander verschoben worden, sodaß eine Verkürzung der Metatarsalia I eingetreten ist, die rechts etwa 3/4 cm beträgt und links etwas weniger, gegenüber den Metatarsalia 2 und 3. Der Hallux valgus ist korrigiert, die Großzehen stehen beiderseits in gerader Richtung. Unter den etwas nach medial gerutschten medialen Sesambeinen ist eine feine Knochenzeichnung, wohl eine Exostose, zu sehen; links etwas deutlicher als rechts. Die schon oben genannten Exostosen am medialen Rand des Endgliedköpfchens der Großzehe haben sich deutlich etwas vergrößert. Außerdem fällt auf, daß der Gelenkspalt im Zehenzwischengelenk verwaschen ist und nur rechts auf der lateralen Seite etwas zu erkennen ist.
Der Spreizfuß und die Stellung der übrigen Zehen ist unverändert. Die Seitenbilder: zeigen, daß die Metatarsalia I etwa in der Mitte durch die Osteotomie abgeknickt worden sind und zwar mit nach dorsal offenem Winkel. Das Capitulum I ist beiderseits dadurch erheblich nach dorsal verschoben.

3. Röntgenbilder vom 19. 6. 30.
Die Aufsichtsbilder: zeigen die knöcherne Heilung der Osteotomiestellen. Die Verkürzung gegenüber den benachbarten Metatarsalia beträgt beim Metatarsale I rechts etwa 0.8 cm und links etwa 0.4 cm. Die Exostosen an den Metatarsalköpfchen I sind deutlicher geworden; ebenso die Exostosen an den Zehengrundgliedköpfchen. Auf den Seitenbildern: sieht man, daß die Abknickung der Metatarsalia I mit nach dorsal offenem Winkel etwas geringer in Erscheinung tritt, als auf den Seitenbildern vom 7. 12. 29.

4. Röntgenbilder vom 11. 7. 35.
Aufsichts- und Seitenbilder: zeigen die Spuren einer neuen Operation an beiden Füßen. Es fehlen die distalen Enden der Metatarsalia 2, 3 und 4 rechts und zwar einschließlich der dazugehörigen Gelenkköpfchen. Sie enden mit queren Stummeln. Am linken Fuß endigen die Metatarsalia 2 und 3 ebenfalls mit queren Stummeln; auch hier fehlen die Gelenkköpfchen. Am 4. Metatarsale links sieht man eine Frakturlinie kurz hinter dem Hals des Köpfchens. Das Köpfchen selbst ist erhalten geblieben. Die Phalangen 5 sind unberührt. Die bei den vorigen Aufnahmen vom 19. 6. 1930 genannten Exostosen weisen keinen Unterschied auf.

5. Röntgenaufnahmen vom 17. 7. 35.
Aufsichtsbilder: (Abbildung 3).

Die Metatarsalia und Zehen des I. Strahles stehen beiderseits in Längsrichtung. Der Hallux valgus ist nur noch rechts etwas angedeutet. Die Zehengrundglieder stehen in leichter medialer Adduktion. Das Metatarsale I zeigt besonders rechts eine etwas unregelmäßige Gestalt. Man sieht eine Verdickung an der lateralen Seite, die zum 2. Mittelfußknochen gerichtet ist und eine schräge Verdichtungsleiste in der Mitte. Die Exostosen haben sich noch etwas verstärkt. Das rechte Metatarsale II endigt etwa an der vorderen drittel Grenze unregelmäßig spitz zulaufend; es fehlt das vordere Drittel mit dem Köpfchen. Zwischen diesem Stumpf und

Abbildung 3.

der zweiten Zehe klafft ein Zwischenraum von etwa 1/2 cm. Das rechte Metatarsale 3 zeigt ein knopfartiges Ende. Die dritte Zehe steht diesem gegenüber in lateraler Abduktion, sie überlagert das Ende des dritten Mittelfußknochens deutlich. Das rechte Metatarsale IV zeigt ein ähnliches Bild. Auch hier ein knopfartiges Ende. Die vierte Zehe überlagert ebenfalls dies Ende deutlich und steht auch in lateraler Adduktion zu dem dazugehörigen Metatarsale. Metatarsale V rechts ist in seiner Form unberührt geblieben, es ist im ganzen weit vom vierten Metatarsale abgespreizt, dazwischen

ein großer Zwischenraum. Die fünfte Zehe steht in medialer Adduktion.

Der linke Fuß zeigt an den Metatarsalia 2 und 3 ähnliche knopfartige unregelmäßig gestaltete distale Enden, wie beim rechten Fuß. Auch die Zehen 2 und 3 stehen nach lateral gegenüber den Mittelfußknochen abgewichen und überschneiden die Metatarsalenden ein wenig. Das vierte Metatarsale scheint unverändert zu sein; die vierte Zehe steht in lateraler Abduktion. Das fünfte Metatarsale ist wie rechts unberührt geblieben, es ist nicht ganz soweit abgespreizt vom vierten Metatarsale. Die Zehe steht in geringer medialer Adduktion.

Die Seitenbilder zeigen den Hohlfuß und zeigen ferner, daß die Metatarsalia I bogenförmig mit ihren distalen Enden nach dorsal gerichtet sind. Über die übrigen Knochen ist wegen Überschneidungen nichts genaues zu sagen.

Die beschriebenen Röntgenbilder werden durch die Krankengeschichte erklärt:

Am 2. 9. 29. wurde am linken Fuß und am 6. 11. 29 am rechten Fuß folgende Operation vorgenommen:

Großer Hautschnitt über dem Innenrande des Fußes. Entfernung eines ca 1 cm langen Stückes der Plantarfascie. Daran schließt sich die schräge Osteotomie nach L u d l o f f. Darauf folgt die Sehnenplastik: Spaltung der durchtrennten Sehne des M. extensor hall. long. Die beiden Enden werden medial und lateral also beiderseits am Grundgelenk, am Periost des Metatarsale angenäht. Der distale Sehnenstumpf wird mit dem Sehnenansatz des losgetrennten M. extensor hall. brev. vernäht. Wundschluß. Gips mit Klauenhohlfußschiene. Nach etwa 1/2 Jahr Entlassung.

Da keine Besserung eingetreten ist nach dieser Operation, die Beschwerden im Vorfuß von der Patientin stärker, als vor der Operation angegeben werden und die Patientin fast gar nicht mehr gehen kann, wird sie erneut in die Klinik aufgenommen.

Im Befund heißt es: Die Operationsnarben reizlos verheilt. Der Hallux valgus ist beseitigt, ebenso der Hohlfuß. Die Metatarsalköpfchen 2—4 drücken sich stark durch. Deshalb wird am 20. 6. 30 beiderseits in einer Sitzung folgende Operation vorgenommen:

Resektion der distalen Phalanxenden und der Calotten der Metatarsalia 2, 3 und 4 rechts. Links Resektion der distalen Phalanxenden und der Callotten der Metatarsalia 2 und 3. Fraktur des Metatarsale 4 direkt am Köpfchen. Die Sehnen bleiben intakt. Drei Wochen nach der Operation kann Patientin etwas laufen.

Im Entlassungsbefund heißt es: Wunde p. p. geheilt. Patientin wird gebessert entlassen.

Durch die erste Operation hat man also versucht, bei der Patientin den Hallux valgus und den Hohlfuß und die Beschwerden im Vorfuß zu beseitigen.

Durch die Ludloff'sche Operation, kombiniert mit der Riedel'schen, wurde das Köpfchen nach rückwärts und nach dorsal verschoben. Das Röntgenbild zeigt deutlich die Verkürzung und im Seitenbild die starke Aufbiegung der Metatarsalia I und dadurch die Köpfchen soweit dorsal stehend. Die Verkürzung der I. Mittelfußknochen ist rechts deutlicher als links. Genau wie bei dem von Köhler erwähnten Fall, sind auch hier an dem Fuß mit dem kürzerem Metatarsale die Schmerzen stärker. An der fehlenden Schwielenbildung unterhalb des Köpfchens des Metatarsale I beiderseits sieht man, daß auch klinisch von einer Belastung dieses physiologischen Stützpunktes keine Rede sein kann. Es ist als solches ausgeschaltet. Die Belastung müssen dann die Köpfchen 2 und 3 übernehmen. Klinisch zeigt sich das im Durchdrücken der Köpfchen in die Sohle, wie wir das auch, aber in geringerem Maße bei Spreizfüßen sehen. Da diese Metatarsalköpfchen 2 und 3 der Belastung nicht gewachsen sind, entstehen vermehrte Schmerzen. Es trat also auch hier ein, was Morton schon nachgewiesen hatte: vermehrte Schmerzen bei verkürztem Metatarsale I. Dies findet bei der Patientin seinen Ausdruck darin, daß sie nur mühsam an zwei Stöcken laufen konnte.

Der Operateur hatte nun gehofft, vielleicht in Anlehnung an den von Hüter operierten Fall, den Riedel (der ältere) durch Resektion der Metatarsalia 2—4 besserte, auch hier auf dieselbe Weise die Schmerzen beseitigen zu können. Das Röntgenbild vom 11. 7. 30 zeigt die Spuren dieser vorgenommenen Operation. Man muß sich wundern, daß die Patientin, wie sie selbst angibt, nach dieser verstümmelnden Operation zunächst ein wenig laufen konnte. Dann trat jedoch eine starke Atrophie der Knochenstümpfe ein, die man sehr gut auf dem Röntgenbild vom 17. 7. 35 sieht. Die Knochenenden imponieren, wie schon im Befund beschrieben, als sich in die Sohle bohrende spitze Enden. Im Röntgenbild sieht man ferner, wie die atrophischen Stummel, nachdem der Zwischenraum zwischen ihnen und den Zehengrundgelenken verschwunden war, eine Art Knöpfchen bildeten. Wahrscheinlich sind diese durch den Reiz der Reibung der Zehengelenkenden am Periost der Stummel entstanden.

Jetzt kann die Patientin ohne Einlagen und Spezialschuhe überhaupt nicht gehen. Das ist schlechthin das Resultat der beiden Operationen.

Kritische Beurteilung:.
Es handelte sich bei der Patientin, nach den uns vorliegenden Röntgenbildern vom 17. 9. 29 um einen beiderseitigen Hohlspreizfuß mittleren Grades, mit nicht allzu stark ausgeprägtem Hallux valgus, sodaß man über die Indikation zur Operation schon zweierlei Meinung sein kann. Im fachorthopädischen Schrifttum kommen als Indikationen zu operativen Eingriffen neben einem Schleimbeutelaufbruch bezw. einer Schleimbeutelfistel wegen der sekundären Infektionsgefahr des Gelenkes nur noch hochgradige Be-

schwerden, die durch konservative Therapie nicht zu beseitigen sind, in Frage. Nach dem Befund, dem Röntgenbild und den damaligen Klagen, wäre vielleicht eine konservative Therapie ausreichend gewesen.

Der Mißerfolg der Hallux valgus Operation nach Ludloff kombiniert mit dem Vorgehen nach Riedel ist als typisch anzusehen, wenn man die aus der Literatur angeführten kritischen Berichte damit vergleicht. Der Grund des Mißerfolges liegt darin, daß das Metatarsalköpfchen I, neben dem Fersenbein der wichtigste Stützpunkt des Fußes und auch des Körpers beim Gehen und Stehen, als Stützpunkt völlig ausfällt.

Durch die planto-dorsale Schrägosteotomie, bei der das distale schräge Ende auf dem proximalen Ende des Knochens wie auf einer schiefen Ebene nach oben und hinten rutscht, und so auch das Metatarsalköpfchen I nach hinten und damit dem Längsgewölbe des Fußes folgend zugleich auch nach dorsal verlagert wird, ja auch noch absichtlich zur Abflachung des Hohlfußes nach dorsal gedrängt wird, wird die Statik des Fußes völlig verändert. Die Folge des Ausfalls des vorderen Stützpunktes ist der Zusammenbruch beider Fußgewölbe, sowohl des Längs- wie des Quergewölbes. Der Bogen des Längsgewölbes, der als Zeichen des Hohlfußes zu klein und hoch war, wird durch die Operation nicht geändert, sondern lediglich gekürzt, um nach vorne gleichsam zu fallen und dadurch eine Besserung des Hohlfußes vorzutäuschen.

Der Spreizfuß, der schon vor der Operation bestand, als Ausdruck eines schon geschädigten Quergewölbes, konnte durch die Operation nicht besser werden, sondern sich nur noch verschlimmern, denn die Metatarsalköpfchen 2—4, jetzt als am meisten plantar gelegen, müssen im Vorfuß die Last des Körpers übernehmen. In der Folge davon zeigen sich Schwielenbildungen unter den Metatarsalköpfchen 2—4 und Schmerzen im Vorfuß, da die Köpfchen für solche Belastung nicht geeignet sind. Das ist der typische Mißerfolg aller Operationen, die das Metatarsale I verkürzen und eventuell noch absichtlich das Köpfchen nach dorsal bringen. Daher auch die Mißerfolge, die sich in der Statistik Köhlers ausdrücken, daher die Mißerfolge, die Autoren wie Hohmann, Erlacher, Bromeis u. a. m. sahen. Wieweit andere Fußknochen durch die Operation in Mitleidenschaft gezogen werden, ist schwer zu entscheiden.

Aus den eben dargelegten Gründen muß vor diesen Eingriffen ernstlich gewarnt werden.

Zum Schluß sei noch kurz auf die zweite Operation eingegangen. Der Versuch eines wohl als Palliativoperation gedachten Eingriffes ist gänzlich gescheitert. Die geköpften Metatarsalia 2—4 sind langsam atrophiert und die Enden mehr oder weniger spitz geworden. Die ihrer Skelettfestigkeit entbehrenden Zehen wurden durch die Muskeln nach hinten gezogen. Zum Teil hatten sich an den Enden der Stummel eine Art Pseudogelenk gebildet. Daß in diesen Pseudogelenken jede Be-

wegung schmerzhaft ist, ist wohl klar. Da aber außerdem ja der mediale Stützpunkt fehlt, ebenso die Köpfchen der Metatarsalia, die nach der ersten Operation die Rolle der Stütze übernommen hatten, nicht mehr vorhanden sind, müssen diese atrophierten Stümpfe die Last übernehmen und bohren sich in die Fußhaut ein.

Wenn eine Einlage hier nicht mehr nützt, bleibt eigentlich als Letztes nur noch eine Amputation beider Füße übrig.

Zum Glück gelang es durch den Bau einer komplizierten Fußstütze, den schwer geschädigten Vorfuß zu entlasten, und ein halbwegs beschwerdefreies Gehen wieder zu ermöglichen.

Zum Schluß ist es mir ein Bedürfnis, Herrn Professor Dr. G. Hohmann für die freundliche Überlassung des Themas und für die wertvollen Anregungen meinen herzlichen Dank zu sagen.

Literatur.

Brandes: „Zur Operation und Therapie des Hallux valgus". Zentralbl. f. Chir. 1929. Nr. 39.

Bromeis: „Unsere Erfahrungen mit der Hallux valgus Operation nach M. Schede". Chirurg 1931. Nr. 10.

Hohmann: Fuß und Bein (2te Auflage 1934).

Köhler: „Der Hallux valgus und die Ludloff'sche Operation". Chirurg 1931. Nr. 10.

Leonte und Rab: „Unser Verfahren bei Hallux valgus". Chirurg 1931. Nr. 18.

Ludloff: „Die Beseitigung des Hallux valgus durch die schräge planto-dorsale Osteotomie des Metatarsale I." Arch. klin. Chirurgie 110.

Morton: zit. nach Timmer, ref. Z. O. 40,127.

Payr: „Zur Hallux valgus Operation: Kapselbandexcision an der lateralen Seite des Gelenks". Zentralbl. f. Chirurgie. 1925 Nr. 41.

Riedel (Gustav): „Operative Beseitigung des Klauenhohlfußes. Klin. Wochenschrift 3. Jahrg.

Röpke: „Über den Hallux valgus". D. Zeitschr. f. Chir. 1904 Band 71.

Simon: „Der Hallux valgus und seine chirurgische Behandlung mit besonderer Berücksichtigung der Ludloff'schen Operation". Bruns' Beitr. z. klin. Chirurgie. 1918 Band 111.

Lebenslauf.

Als ältester Sohn des Chemikers und Apothekers Dr. phil. Otto Rhodius und seiner Ehefrau Antonie geb. Gregory wurde ich am 22. September 1909 geboren, in Höchst/Main. Nach 3jähriger Vorschulzeit, besuchte ich die Oberrealschule in Höchst am Main und bestand an Ostern 1929 die Reifeprüfung. Anschließend widmete ich mich dem Medizinstudium und zwar zunächst 4 Halbjahre in München und dann 1 Halbjahr in Königsberg. Dort begann ich am Ende des 5. Halbjahres die medizinische Vorprüfung und beendete sie zu Beginn des 6. Halbjahres in Frankfurt am Main. Dort studierte ich während der klinischen Semester und bestand nach 11 Halbjahren im Herbst 1934 das medizinische Staatsexamen ebendort. Seit 27. Dezember 1934 verbrachte ich 6 Monate an der chirurgischen Klinik des städt. Krankenhauses zu Höchst/Main als Medizinalpraktikant. Danach setzte ich mein Medizinalpraktikantenjahr an der medizinischen Klinik des städt. Krankenhauses fort. Bis zur Beendigung des Medizinalpraktikantenjahres werde ich auch dort bleiben.

Eberhard Rhodius.